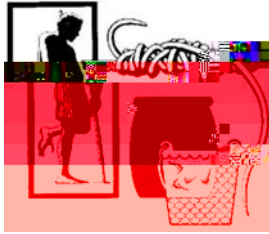

Memorandum



Date: 24 août 2020

Du : Centre de collaboration de l'OMS pour l'éradication de la dracunculose, CDC

Sujet : RÉSUMÉ DE LA DRACUNCULOSE #270

A: Destinataires

Dépister et endiguer toutes les infections du ver de guinée !

19 CAS HUMAINS EN JANVIER-JUILLET 2020 CONTRE 40 CAS À LA MÊME PÉRIODE EN 2019

L'Angola, le Tchad, l'Éthiopie, le Mali et le Soudan du Sud ont notifié ensemble 19 cas humains autochtones en janvier-juillet 2020. Il s'agit d'une réduction mondiale dans le nombre de cas humains de 51% comparés aux 41 cas notifiés par l'Angola, le

Figure 2

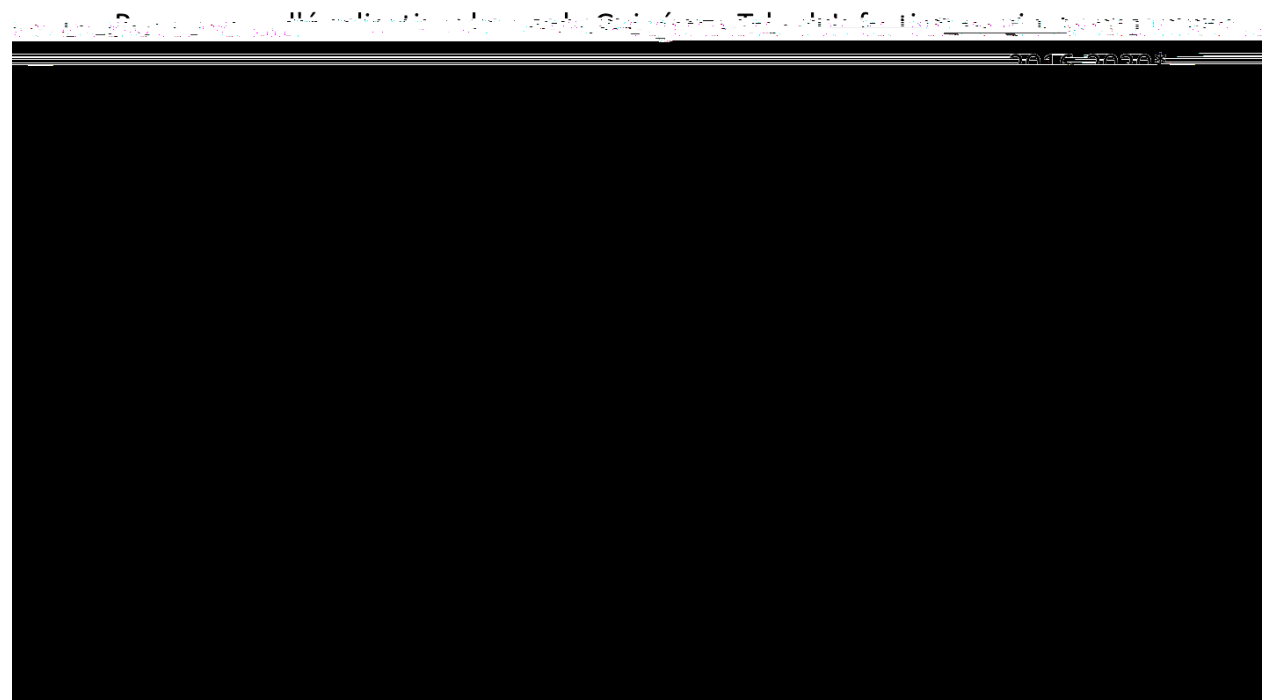



Tableau 1

Programme d'éradication du ver de Guinée au Tchad: Liste linéaire de cas confirmés : Année 2020*

Cas #	Age	Sexe	Ethnie	Professeur	Village de détection	Zone	District	Région	Date de détection	Date d'émergence	Endigé (oui/ non)	a pénétré dans l'eau
	32	M	Marba	Agriculteur	Bouar Baguirmi	Gambarou	Mandéla	Chari Baguirmi	3-Jan-20	3-Jan-20	Oui	Non
	11	F	Sara Kaba	Enfant	Kyabe	Kyabe	Kyabe	Moyen Chari	16-Feb-20	16-Feb-20	Non	Non
	10	M	Daye	Enfant	Kemkian	Kemkian	Sarh	Moyen Chari	1-Mar-20	1-Mar-20	Non	Oui
	10	M	Daye	Enfant	Kemkian	Kemkian	Sarh	Moyen Chari	1-Mar-20	1-Mar-20	Non	Oui
	10	M	Hadjarai	Enfant	Marabodokouya I	Marabe	Kyabe	Moyen Chari	9-Mar-20	9-Mar-20	Non	Non
	10	M	Hadjarai	Enfant	Marabodokouya I	Marabe	Kyabe	Moyen Chari	2-May-20	21-May-20	Non	-
	8	M	Hadjarai	Enfant	Marabodokouya 1	Marabe	Kyabe	Moyen Chari	19-Mar-20	6-Apr-20	Non	Non
	8	M	Hadjarai	Enfant	Marabodokouya 1	Marabe	Kyabe	Moyen Chari	6-Apr-20	6-Apr-20	Non	Non
	8	M	Hadjarai	Enfant	Marabodokouya 1	Marabe	Kyabe	Moyen Chari	21-Apr-20	24-Apr-20	Non	Non
	8	M	Hadjarai	Enfant	Marabodokouya 1	Marabe	Kyabe	Moyen Chari	21-Apr-20	24-Apr-20	Non	Non
	6	M	Arabe	Enfant	Bogam	Liwi	Aboudeïla	Salamat	9-May-20	9-May-20	Oui	Non
	41	M	Koulfa	Pêcheur	Bemadjirondjo	Kemata	Sarh	Moyen Chari	30-Apr-20	20-May-20	Oui	Non
	8	F	Arabe	Enfant	Bogam	Liwi	Aboudeïla	Salamat	7-May-20	7-May-20	Oui	Non
	43	F	Goulaye	Menagere	Congo Sara	Banda	Sarh	Moyen Chari	8-Mar-20	1-Mar-20	Non	Oui

ETHIOPIE: UN CAS HUMAIN SUSPECT & HUIT ANIMAUX INFECTÉS SUSPECTS

Figure 3 CARTE



Cas # Age Sexe Ethnie

Cas #	Age (années)	Sexe	Type d'animal	ID infection animale	Village de détection	Zone	District	Région	Date de détection	Date d'émergence	Endigué (Oui / Non)	a pénétré dans l'eau	Résultat lab	
1	Jeune adulte (2)	M	Baboon	A1.1-A1.51	Ablen	Agnua	Gog	Gambella	12-Mar	Inconnu		17 worms controlled immersion and 18 worms were subcutaneous	Inconnu	confirmé
2	Adulte (4)	M	Babouin	A2.1-A2.14	Duli	Agnua	Gog	Gambella	9-May	Inconnu		12 vers pendant et 2 en plus sous-cutanés	Inconnu	confirmé
3	Jeune adulte (1.5)	M	Chien											

UN CAS CONFIRMÉ DANS LE SOUDAN DU SUD

Le Programme d'éradication de la dracunculose du Soudan du Sud (SSGWEP) a notifié un cas confiné de dracunculose, confirmé entre temps par le laboratoire des CDC, chez un homme de 20 ans dont le ver a émergé et qui a été détecté dans la ville de Tonj (Tonj South County) le 8 juillet par des responsables de surveillance du service de santé du comté. Cet homme s'était rendu dans la ville de Tonj en mars 2020 en provenance de son village natal dans le payam de Makuac (comté est de Tonj) et il se rendait souvent dans les camps de bétail dans les comtés de Tonj Est, Mayendit, et Rumbek Nord. Cependant, d'après les informations dont nous disposons, fort probablement qu'il a été infecté près dans son village natal, car il a passé le clair de son temps à travailler dans les champs pendant la période de l'infection de 10-14 mois en 2019. Le village où il habite fait partie de la grappe d'endémie du ver de Guinée à Paweng/Makuac en 2016 et Paliang en 2013 et le patient fait également partie du même sous-clan que ces cas précédents en 2016 et en 2013.

Le Directeur national du SSGWEP M. Samuel MAKROY Yibi Logora signale que le programme s'est mobilisé pour monter une vive riposte et éviter que ne se propage l'infection à partir de ce

(saison de transmission), mais le Dr Coulibaly et M. Moussa ont rencontré le 19 juillet le médecin chef du district, le Dr Amadou Coulibaly et les membres de son équipe dans la ville de Mopti. L'équipe de supervision s'est rendue, le 21 et le 22 juillet, à Djenne, zone d'insécurité, où des chiens infectés ont été notifiés ces trois dernières années consécutives. Dans le district de Djenne, ils ont visité trois villages d'endémicité (Gomitogo, Soa, Kanafa) et un village d'endémicité passée (Senossa), accompagnés des conseillers techniques, le Dr Saye Moussa et le Dr Elie Timbine. Le consultant du Carter Center auprès du PEVG et l'ancien Coordinateur du programme national, le Dr Gabriel Guindo et le Responsable des données du PEVG M. Yacouba Traore ont fait des visites de supervision du 16 au 25 juillet dans les districts de San, Bla, Macina, et Markala. C'est dans le district de Macina que le seul cas humain du ver de Guinée de cette année au Mali (après aucun cas humain en 2016-2019) a probablement été infecté pendant une visite de juin à septembre 2019.

LA DRACUNCULOSE EST ENDÉMIQUE EN ANGOLA



En juillet, le laboratoire de référence aux CDC a confirmé que le spécimen reçu récemment prélevé chez un garçon de 15 ans dans le village d'Ofenda de la municipalité de Namacunde dans la Province de Cunene d'Angola en **mars** 2020 était *Dracunculus medinensis*. Ce cas confirmé de dracunculose fait suite au première cas confirmé de l'Angola chez un patient dans le village d'Oluxuaya Kalunga de la municipalité de Namacunde de la Province de Cunene en **avril** 2018, un autre cas confirmé dans le village de Ndelema de la municipalité de Cuvelai dans la province de Cunene en **janvier** 2019, et une infection confirmée chez un chien dans le village d'Ofenda de la municipalité de Namacunde dans la Province de Cunene en **avril** 2019. Avec des infections du ver de Guinée confirmées et autochtones pendant trois années de suite, l'Angola est à présent officiellement un pays où la dracunculose est endémique. Le Centre Carter et l'OMS collaborent pour fournir du matériel de formation par le biais d'une communication virtuelle. Entre temps, le Centre Carter attend toujours l'approbation du Gouvernement de l'Angola avant de pouvoir apporter une assistance dans le pays.

LE CAS SUSPECT AU VIETNAM N'EST PAS *D. MEDINENSIS*

Un jeune homme a été hospitalisé dans l'Hôpital national des maladies tropicales du Vietnam en mai 2020 avec des abcès aux jambes et aux bras d'où les médecins ont retiré des vers de 30 à 60 centimètres de long. Il n'avait pas voyagé en dehors du Vietnam mais il avait bu de l'eau à une source dans une

PUBLICATIONS RÉCENTES

Boonham N, Tomlinson J, Ostoja-Starzewska S, McDonald RA, 2020. A pond-side test for Guinea worm: development of a loop-mediated isothermal amplification (LAMP) assay for detection of *Dracunculus medinensis*. J Exp Parasitol 217:4pp. doi: <https://doi.org/10.1016/j.exppara.2020.107960>

Cleveland CA, Garrett KB, Cozad RA, Williams BM, Murray MH, Yabsley MJ, 2018. The wild world of Guinea worms: a review of the genus *Dracunculus* in wildlife. Int J Parasitol Parasites Wildl 7:289-300. doi: <https://doi.org/10.1016/j.ijppaw.2018.07.002>

Les anciens numéros sont également disponibles sur le site web du Centre Carter en anglais et en français :

http://www.cartercenter.org/news/publications/health/guinea_worm_wrapup_english.html



Les CDC sont le Centre collaborateur de l'OMS pour l'éradication de la dracunculose